

Il trauma cranico senza l'usilio dell'elicottero

Cigot, Alto Adige (I) 2008

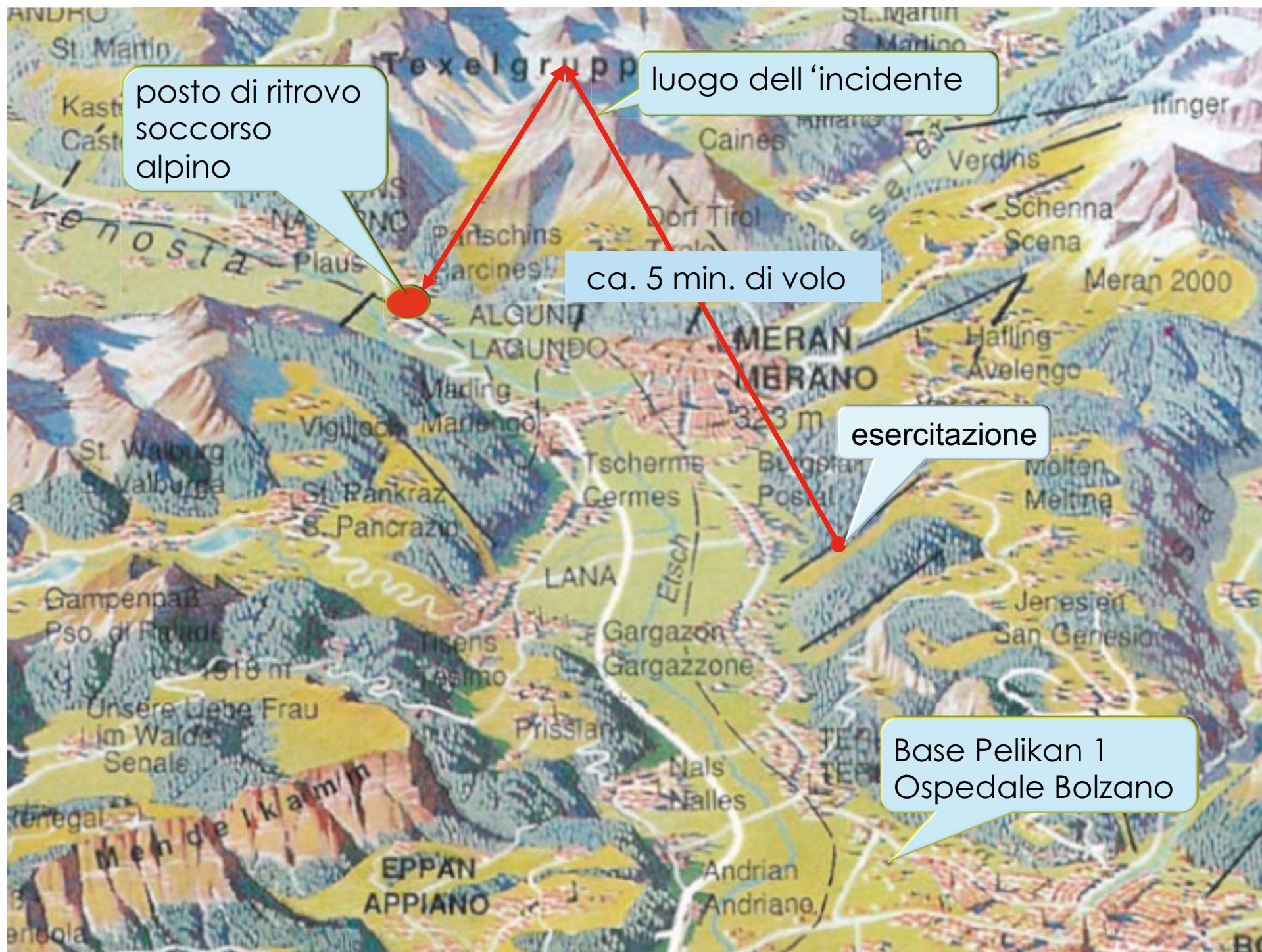

Dr. Bernhard Rainer

18.10.2008

Alpinista precipitato

- o 14:10 h intervento 118 durante esercitazione del soccorso alpino: „persona precipitata dal Cigot (2998 m), persona incosciente, dati precisi attualmente non disponibili“
- o 14:13 h decollo del „Pelikan 1“ dal posto di esercitazione a Vilpiano con 2 soccorritori a bordo
- o prima rotazione con tecnico del soccorso alpino e materiale di recupero per identificare il posto preciso dell'intervento
- o impossibile l'avvicinamento in elicottero a causa della nebbia
- o soccorritori sbarcati in hovering sulla Cima Rosa(3000 m)
- o seconda rotazione con medico d'urgenza e infermiere



posto di ritrovo
soccorso
alpino

luogo dell'incidente


ca. 5 min. di volo


esercitazione

Base Pelikan 1
Ospedale Bolzano











luogo dell 'incidente



sbarco in hovering

- nessun contatto radio/cellulare al luogo dell 'incidente
- nebbia / distanza visibile ca. 20 mt.
- localizzazione a voce

diagnosi di lavoro: politrauma

- o paziente 51enne,
- o precipitata 150 m in ambiente roccioso
- grave trauma cranico, GCS 5, anisocoria
- trauma toracico
- lesioni estremità sup. ed inf.
- FLC multiple e escoriazioni
- polso periferico palpabile, fc 100/min



In quale direzione devo andare ?

- rinuncio alla intubazione endotracheale

- rifornimento farmaci
- rifornimento ossigeno
- sorveglianza della ventilazione
- monitoraggio dei parametri vitali della paziente
- durata incerta del recupero
- PERÒ GCS 5, caduta da oltre 3 mt. → Intubazione!

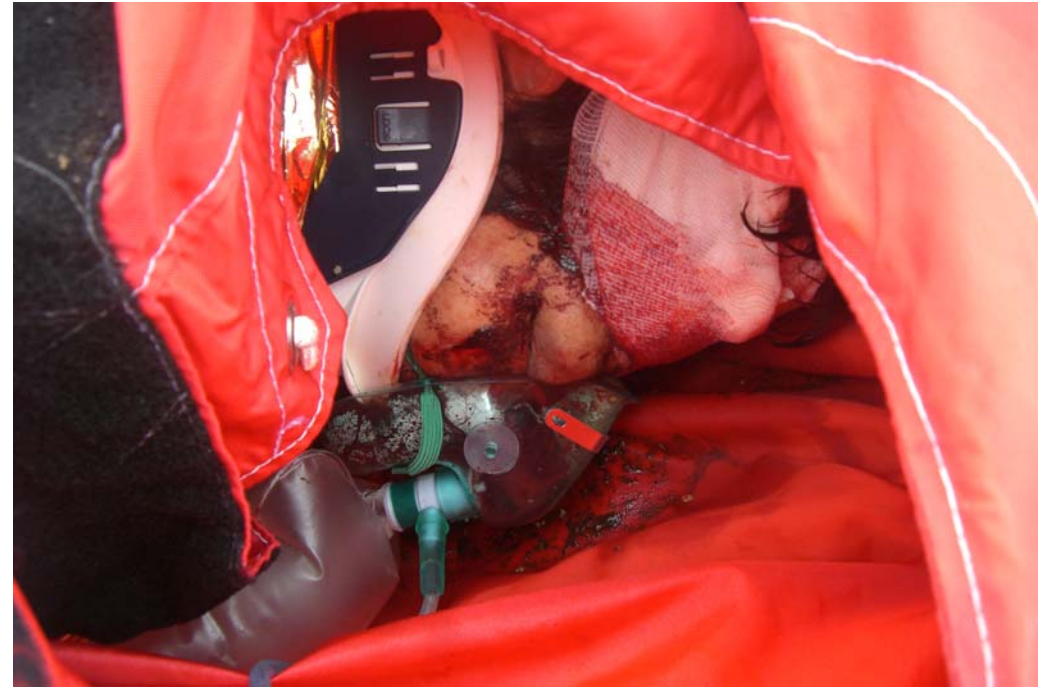- rinuncio alla infusione

- congelamento del liquido nel deflussore
- coagulopatia di diluzione con peggioramento dell'emorragia
- paziente al momento emodinamicamente stabile

- recupero e trasporto via terrestre

- durata incerta





manovre di soccorso sul posto dell'incidente

- posizione laterale di sicurezza
- ossigeno con maschera Venturi®
- collare
- stabilizzazione delle fratture
- bendaggi
- accesso venoso 18 G senza infusione
- impacchi caldi e coperta termica



★ luogo dell'incidente

— via di trasporto terrestre



recupero terrestre

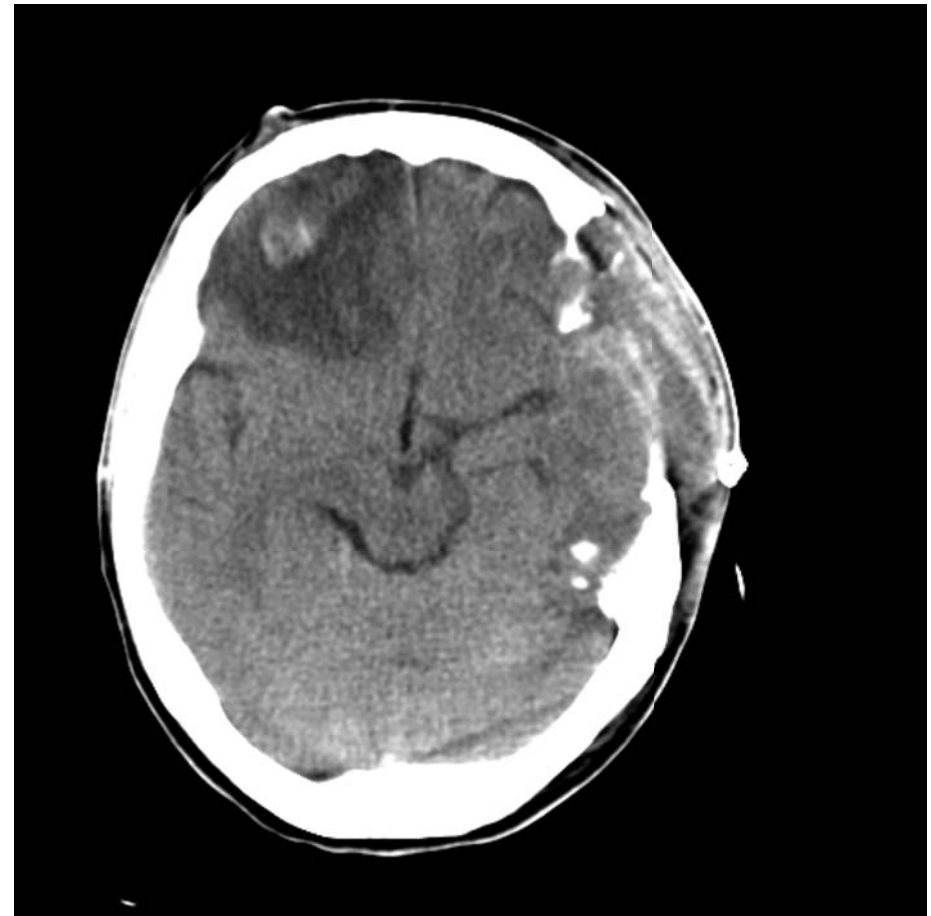

17:19h paziente recuperato in hovering
ca. 2300m

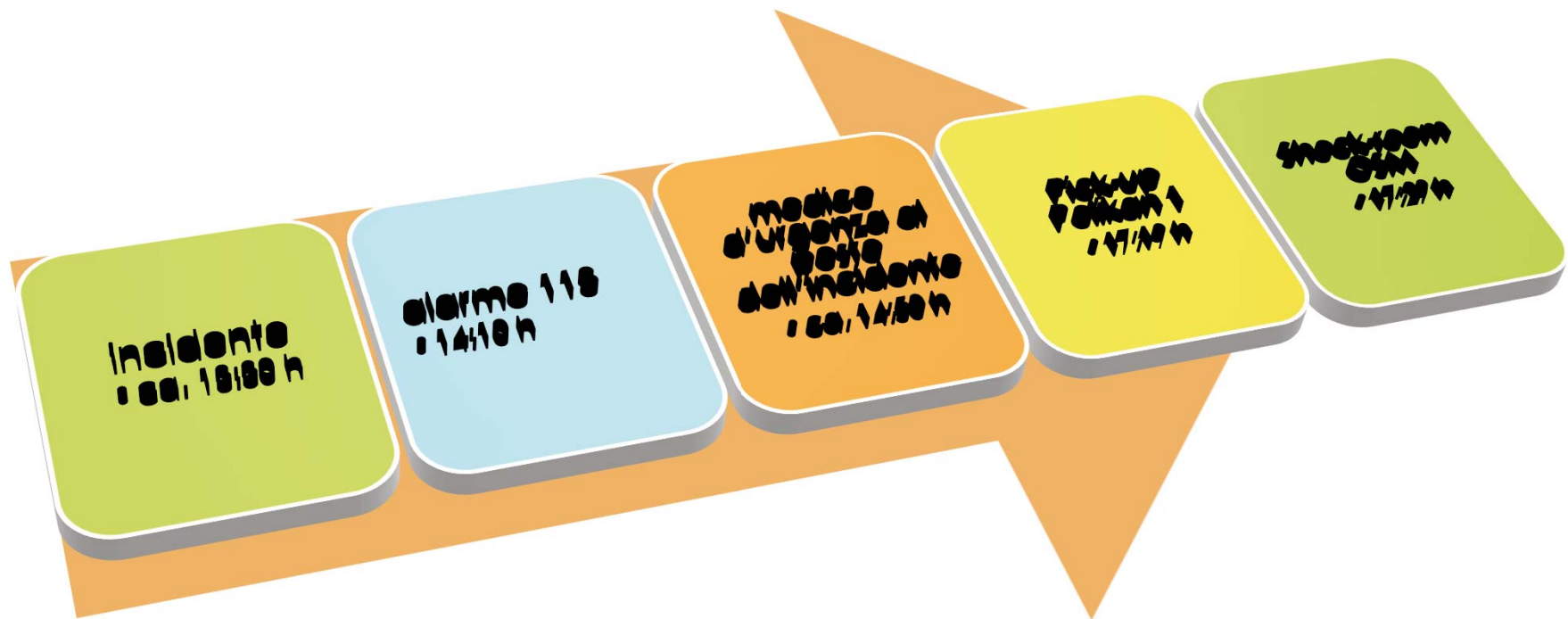


17:29 h ospedale Bolzano: politrauma

- trauma cranico
 - trauma cranico con deviazione della linea mediana
 - emorragia intraparenchimale
 - contusione intracerebrale
 - edema cerebrale diffuso
 - fratture craniche multiple
 - frattura base cranica
 - fratture maxillo-facciali
- contusione polmonale sin.
- frattura pluriframmentaria tibia sin.
- ferita l.c. braccio sin.
- escoriazioni multiple

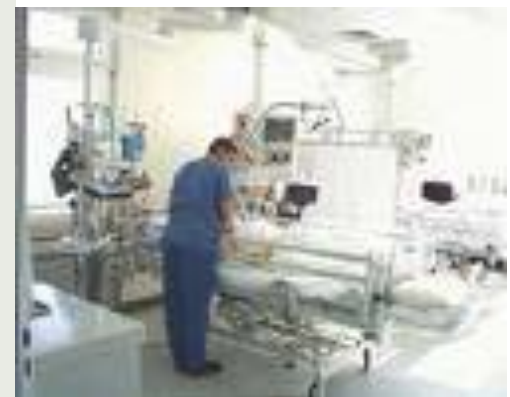

cronologia dell'intervento



percorso clinico.....

- o intubazione ot. e monitoraggio invasivo in shockroom
- o craniotomia decompressiva e svuotamento dell'ematoma cerebrale
- o sonda DVE, monitoraggio pressione endocranica
- o fissatore esterno frattura tibiotarsica sin.
- o analgo-sedazione profonda e ricovero al reparto di rianimazione OSM



percorso clinico.....

- o 6° giorno: weaning
- o 8° giorno: trasferimento ospedale Merano, riduzione frattura tt. , osteosintesi, estubazione
- o 3° mese: reinserzione opercolo cranico
- o 4° mese: ulteriori interventi ortopedici
- o 11/08 – 4/09 centro di neuro-riabilitazione Bad Aibling (D)
- o logopedia Rosenheim (D) fino 3/09
- o rientro al lavoro 04/09 (dopo 6 mesi)



1 anno dopo.....

- la paziente lavora full-time come OSS in un 'ospedale in Alto Adige
- non presenta nessun deficit fisico
- presenta una amnesia per tutto il periodo peritraumatico
- é molto soddisfatta della sua qualità di vita attuale
-e continua ad andare in montagna

